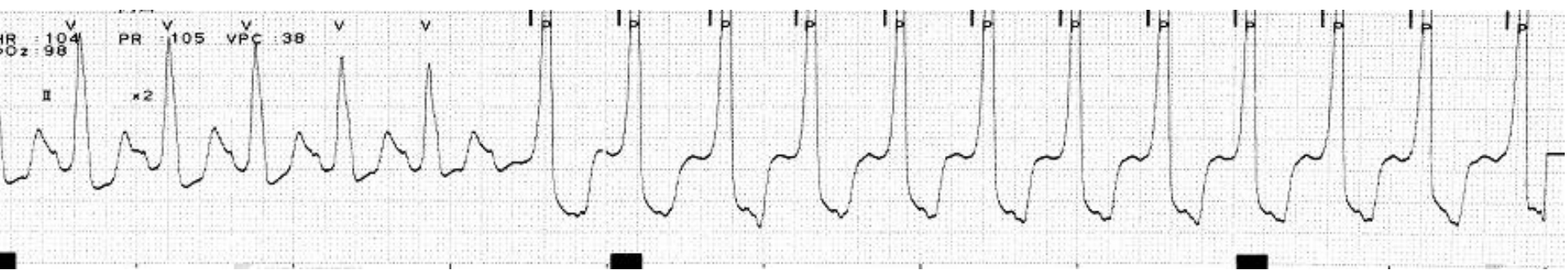
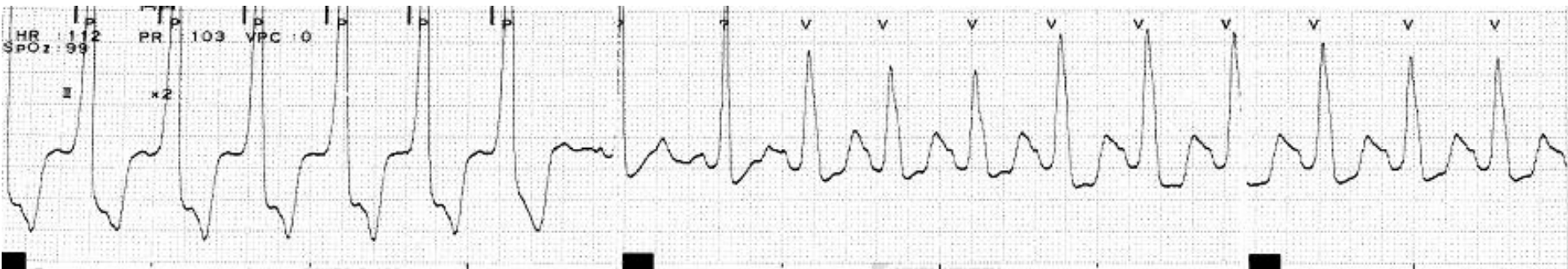
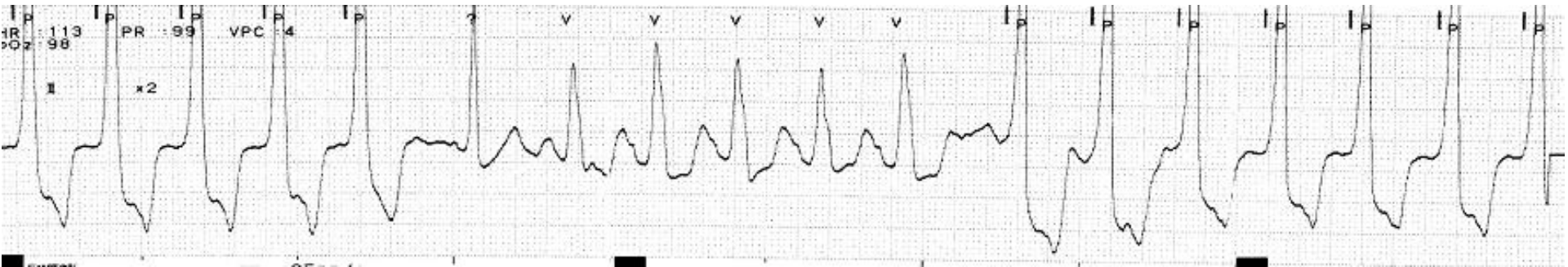


DDDペースメーカー植込み後の症例が、以下に示す様なモニター心電図所見を示しました。あなたなら、どう診断し、どう対処しますか？



DDDペースメーカー植込み後の症例が、心房レート 110bpm程度の遅い心房頻拍を生じ、それに追従した心室ペーシングのため、動悸を感じています。Mode switchも入りません。あなたならどう対処しますか？

